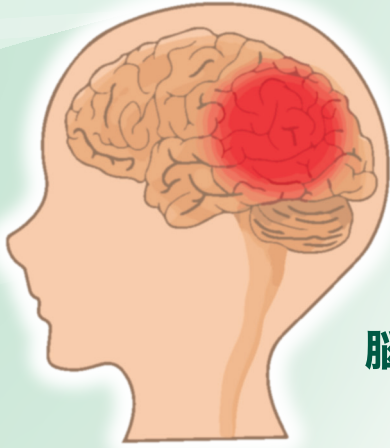

脳動脈瘤治療は 新たな時代へ



脳神経外科
部長 うえの やすし
上野 泰



京都大学 平成4年卒業

- 日本脳神経外科学会専門医・指導医
- 日本脳卒中学会専門医・評議員
- 日本脳神経血管内治療学会専門医
- 日本脳卒中の外科学会技術指導医
- 日本がん治療認定医機構がん治療認定医
- 日本神経内視鏡学会技術認定医
- 京都大学医学博士
- 徳島大学医学部臨床教授
- 京都大学医学部非常勤講師

新しい血流変更ステント (FD) の開発と臨床経験

脳動脈瘤とは、脳の動脈の壁が先天的に薄くなり、そこが風船のように瘤状に膨らんだ状態です。通常、脳動脈瘤は破裂するまで自覚症状がないのですが、一旦破裂すると脳を包む「くも膜」という膜の内側に出血します。この状態をくも膜下出血と言います。くも膜下出血が起こると、治療を受けても命を失ったり後遺症が残ることが多く、社会復帰ができる方は3人に1人程度とされています。破裂のタイミングは予測不可能であり、その不確実性から非常に恐ろしい疾患の一つとされます。

くも膜下出血の発症年齢は幅広く、40歳～50歳代の患者さんも少なくありません。働き盛りの人や小さな子どもの方が突然この症状に見舞われる可能性もあります。そのため、本人だけでなく家族全体の人生に大きな影響を与える病気であり、社会的・精神的な損失が大きいと言えます。

また、脳動脈瘤破裂によるくも膜下出血の発症率は、人口10万人あたり年間15人～20人とされており、未破裂脳動脈瘤の破裂率は年間1%程度と考えられています。脳動脈瘤のいびつな形状や大きさ、喫煙歴、高血圧、アルコール摂取量、

くも膜下出血の家族歴、多発例など、これらのリスク要因があると破裂の危険性が高まるとされています。

そして脳動脈瘤は日本人に多く見られる病気であることから認知度が高まり、脳ドックの普及やMRIの性能向上によって破裂する前の動脈瘤（未破裂脳動脈瘤）の発見が増えています。そのため、脳動脈瘤が発見された場合は、破裂によるくも膜下出血が起こる前に治療を検討することが可能となりました。

開頭クリッピング術

脳動脈瘤の治療法として、長らく外科手術による「開頭クリッピング術」が標準的な方法として確立され、幅広く行われてきました。この手術は、全身麻酔下で開頭し瘤を露出、金属製のクリップと呼ばれる洗濯バサミのような器具を使用して瘤の根元を挟むことで血液の流入を遮断して、破裂を防ぐものです。根治性が高く長い歴史もあるため、脳動脈瘤治療の第一選択でしたが、開頭手術は体への負担が大きく、新たな治療法の開発が求められていました。

血管内治療（コイル塞栓術）

1990年代に電気離脱式コイルの開発により、頭を切ることなく行える血管内治療（コイル塞栓術）が急速に発展しました。この治療法は、脚の付け根などの血管から挿入したカテーテルを使い、金属でできた柔軟なコイルを脳動脈瘤の中に詰め込むことで破裂を予防します。頭を切ることを必要としないこの画期的な治療法は、脳動脈瘤の治療に大きな変革をもたらしました。カテーテル治療は、体への負担が少なく早期回復で入院期間も短く、ほとんどの患者さんは退院後すぐに仕事や日常生活に戻ることができます。そのため、高齢者や多忙で治療に時間を割けない方などに好まれる傾向があります。ただし、造影剤のアレルギーがある方や特定の金属にアレルギーがある方、抗血小板薬を服用できない方、腎臓の状態が極端に悪く造影剤を使うことが難しい方などは、カテーテル治療を避ける傾向があります。

脳血管内治療の歴史は浅く30年足らずですが、近年の進歩は目覚ましく、多種多様なコイル、バルーン、ステント、新しい血管撮影装置などが登場しました。これにより、従来の開頭手術で治療されてきた多くの脳動脈瘤が血管内治療で対処可能となりました。2002年発表の大規模な臨床研究の結果では、破裂しなくても膜下出血を起こした脳動脈瘤に対するコイル塞栓術が、1年後の治療成績においてクリッピング術よりも優れていることが示されました。それ以降、世界的に血管内治療が脳動脈瘤治療の第一選択として認知されています。そのため、現在では開頭クリッピング術よりもコイル塞栓術が多く行われています。

ただし「コイル塞栓術で治療可能」であるからといって、必ずしも血管内治療のほうが常に理想的であるというわけではありません。現在は多くの治療法が確立されており、患者さんにとって最適な治療法を選択するためには、開頭手術と脳血管内治療の両方に熟達している専門医が、患者さ

んと十分に相談し、最良の治療法を見つけるための道筋を立てる必要があります。脳動脈瘤は、部位、サイズ、形状だけではなく、患者さんの年齢、持病、家族歴などによっても異なります。場合によっては、治療を行わず経過観察をお勧めすることもあります。専門医と患者さんが時間をかけて相談し、最終的に患者さんが納得できる治療法を見つけることが最良であると考えます。

コイル塞栓術は、カテーテルを用いて頭を切らずに血管の内側から金属製のコイルを脳動脈瘤内に挿入し、内部をパッキングして閉塞し止血する手法です。しかし、瘤の入り口の広い場合や大型の瘤に対しては、コイルの逸脱や十分にパッキングすることが難しく、瘤の再発リスクが高くなることがありました。

そのため、バルーンやステント（VRD）などの塞栓術支援装置が開発され、これらを併用してコイル塞栓を行う手技が考案されました。しかし、大型瘤に対しては、これらの工夫を施しても再発が高頻度で起こることが指摘されてきました。

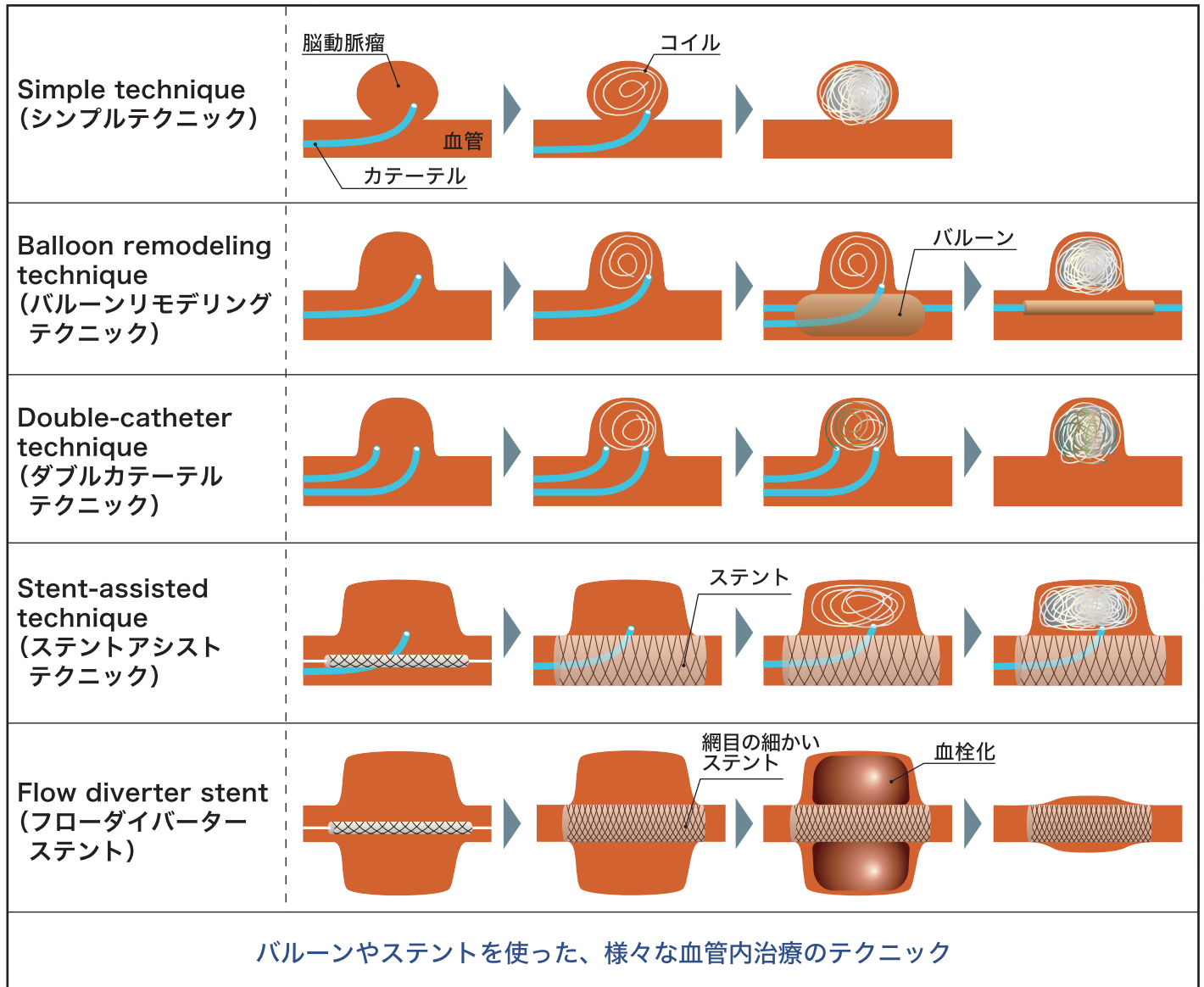
図2のように、動脈瘤の入り口（頸部）が狭い場

図1 VRD（コイル塞栓術支援用ステント）



母血管にVRDステントを置くことにより、入り口の広い瘤でもコイルが逸脱することなく、塞栓することが可能となりました。

図2 脳動脈瘤に対する血管内治療の様々なテクニック



合は、コイルのみを用いただけの Simple technique (シンプルテクニック) で塞栓は可能です。しかし、脳動脈瘤の頸部が広い場合に対応するため、補助的なテクニックとして、頸部を一時的に風船 (バルーン) で閉塞しつつ、コイル塞栓を行う Balloon remodeling technique (バルーンリモデリングテクニック) や、2本のカテーテルを瘤内に挿入し、それぞれから交互にコイルを挿入して、安定した塞栓を行う Double-catheter technique (ダブルカテーテルテクニック) などの応用的なテクニックが開発されてきました。さらに、塞栓支援用のステント (金属性の筒) を母血管に留置し、コイルの逸脱を防ぐ

ために安定させ塞栓する Stent-assisted technique (ステントアシストテクニック) など、多様なテクニックを組み合わせ治療を行っています。

いずれも、これまでのコイル塞栓術とは異なり、コイルを使用して脳動脈瘤内を密にパッキングすることで、瘤内に血液が入らないようにし、破裂を防ぐ治療法です。

ところが近年、ステントのメッシュ (網目) を非常に細かくすることで、瘤内にコイルを一本も詰めずに血流の向きを変え、瘤の自然な血栓化を促すことで、閉塞させるフローダイバーターステント (血流変更ステント: FD) が開発されました。

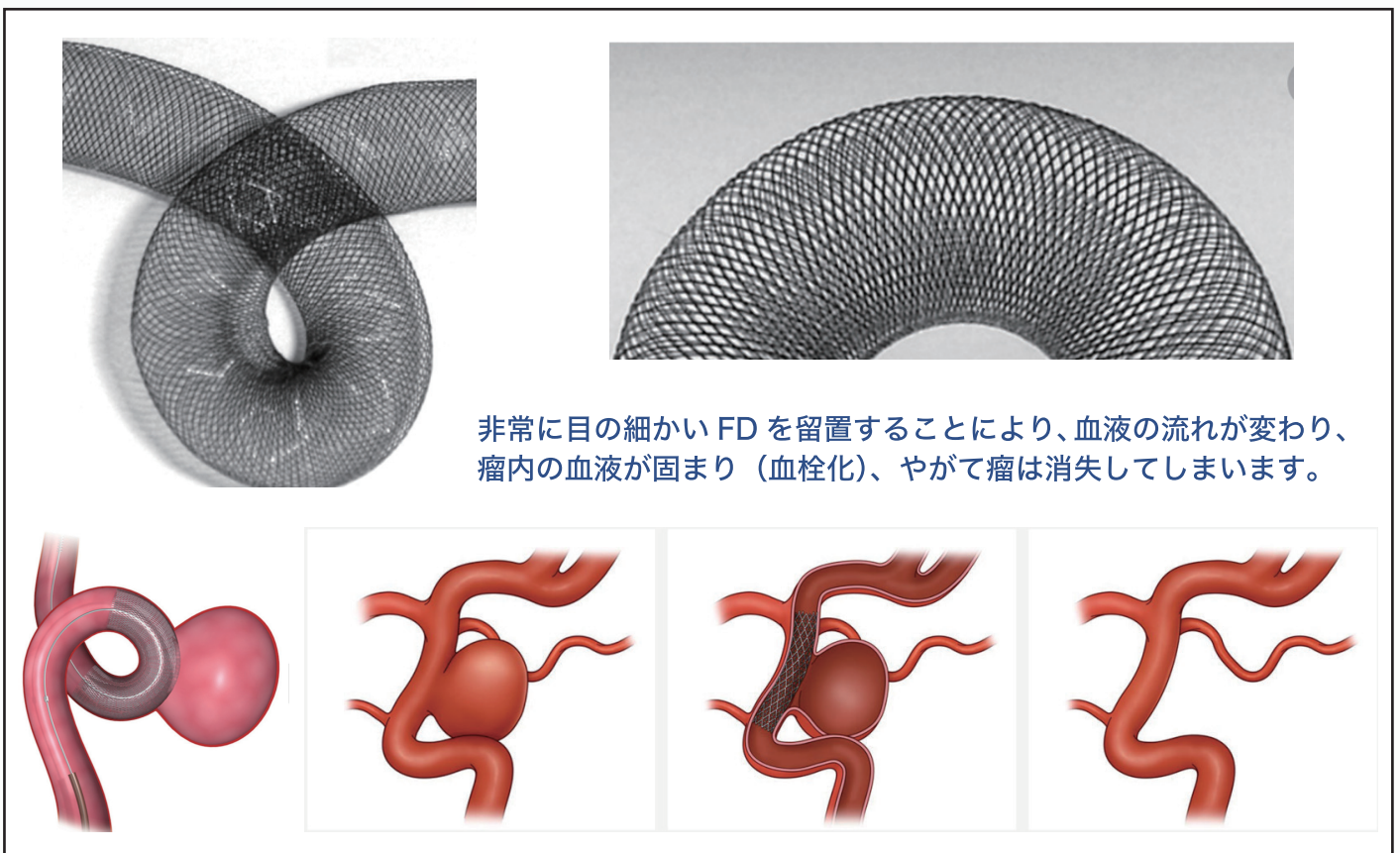
フローダイバーターステント

フローダイバーターステント（以下 FD）は、従来のコイルを挿入する塞栓術では根治が難しかった高難度大型動脈瘤に対して、非常に有効であるとされています。

FD は脳血管治療用のステントの一種で、従来の「血管狭窄部の拡張用ステント」や「脳動脈瘤の血管内コイル塞栓術に使用されてきた補助的なステント」とは異なります。「金属製の筒型デバイス」という点は同じですが、FD はステントの網目を非常に細かくしたことにより、血流を変えることが可能となりました。これにより、脳動脈瘤が発生

している母血管に FD を留置するだけで、脳動脈瘤にはほとんど触らずに、瘤内への血液流入を減少させ、コイルを挿入することなく自然な瘤の血栓化や治癒を促進します。やがて、留置部の脳動脈瘤の入り口付近に内皮細胞が増殖し新たな内膜が誘引されることで、脳動脈瘤の破裂リスクを低減する効果があると言われています。この画期的な治療機器は、2010 年代に欧米で有効性・安全性が認められ、2015 年には日本国内でも特定の条件下で（最大径 10mm 以上の内頸動脈傍鞍部および海綿静脈洞部を対象に）導入されました。

図3 FD（血流変更ステント）



非常に目の細かい FD を留置することにより、血液の流れが変わり、瘤内の血液が固まり（血栓化）、やがて瘤は消失してしまいます。

FD の最大のメリットは、これまでの開頭クリッピング術や血管内コイル塞栓術では治療が困難であった、最大径が 10 ~ 25mm の大型動脈瘤や 25

mm以上の巨大動脈瘤、または口径が 4mm 以上の入り口の大きな動脈瘤に対しても、血管内治療によって完治できる可能性があることです。

そして、FD は血管内にステントを留置するだけであるため、治療時間を短縮し患者さんの放射線被曝量を削減できます。さらに、従来のコイル塞栓術と比較して、瘤内にカテーテルやコイルなどの道具を入れて操作する必要がないため、コイル挿入に伴う術中動脈瘤破裂などの致命的なリスクが大幅に減少します。患者さんへの医療的なリスクが低減し、高価なコイルなどの使用も回避できるため、治療コストも大幅に削減できます。

このようなことから、脳動脈瘤の治療は、開頭クリッピング術からコイル塞栓術に続き、大きなインパクトを持つFDの開発によって「新たな時代」に入ったと言えます。

現在、FDの使用は特別なトレーニングや講習、臨床経験を積んだ施設、脳血管内治療専門医に限定されています。当院でもこれまで臨床経験を重ね、FDを使用できるようになりました。これからは最新の医療機器を用いて、患者さんの治療に尽力していきたいと考えています。

また、これまではFDを用いた瘤の対象症例は、従来の治療では対応が難しい高難度大型動脈瘤に限定されていましたが、その治療成績が良好なことにより、最近では世界中で中型瘤にも適応を拡げる動きが活発化しています。その結果、さまざまな臨床研究が行われ、現在では中型瘤でもFDの有効性や安全性が証明され、使用範囲が拡大しました。

中型瘤への適応拡大で多くの患者さんに治療の選択肢が広がります

1990年台に開発された電気離脱式コイルの登場は、脳動脈瘤治療において非常に大きな変革点となりました。

そして時代は流れ、FDの登場は、脳動脈瘤治療において次なる革新的な出来事となりました。これまでは、いかに多くのコイルを安全に瘤内に挿入し、破裂・再発を予防するかが治療の目的でし

たが、FDは、瘤内にコイルを挿入することなく、母血管に留置するだけで高率に瘤の閉塞が得られ、再発リスクも非常に低いとされています。これは、多くの脳動脈瘤の患者さんにとって大きな福音となると思われます。

一方で、FDは最先端の治療法のため、未だ全ての施設や脳外科医には普及しておらず、全ての症例に使用できるわけではありません。また、最新のFDの技術を使用しても一部の瘤では完全閉塞が得られない場合が10～20%程度は存在し、特に高齢の患者さんでは完全閉塞率が低いことが指摘されており、FDの留置から動脈瘤完全血栓化までの期間は通常6か月から1年程度かかります。この期間中は、動脈瘤の破裂リスクが残ることや、術後長期の高血小板剤の内服治療が必要な点に留意が不可欠です。そのため、内服薬の取り扱いにも精通しておくことや、治療後に、瘤とは無関係の脳出血や全身の出血性合併症のリスクが増加する可能性があること、脳以外の臓器の大手術に制限がかかること、不適切な薬剤中止による脳梗塞のリスクなど、新たな問題点も指摘されています。さらに、現時点ではFDを含むすべてのステントは、破裂急性期の動脈瘤では使用できず、未破裂動脈瘤のみが適応となっています。

このような問題はありますが今後は、脳動脈瘤に対する治療は、血管内手術が中心になっていくと思われます。当院では現在、8名の常勤の脳外科医のうち6名が血管内治療専門医を取得しています。血管内手術は、今後ますます技術革新が進み、より安全で負担の少ない新たな医療機器が開発されることが期待されます。神鋼記念病院 脳神経外科・脳卒中センターチームは、その進歩に追随し、最新の医療を提供するため、さらに精進してまいります。

今後ともご支援の程、よろしくお願い申し上げます。

小松菜と豚ひき肉の あんかけご飯



Contents

- 脳動脈瘤治療は新たな時代へ
- ヘルシーレシピ

■神鋼記念病院理念

公益性を重んじ、質の高い医療を通して皆様に愛される病院を目指します。

■基本方針

1. 快適な医療環境と医療設備を整え、安全で質の高い医療を提供します。
2. 患者さんの人格や価値観を尊重し、プライバシーを守ることを約束します。
3. 断らない救急医療を目指し、地域社会の信頼と期待に応えます。
4. 地域の医療機関や行政との連携を密にし、切れ目のない医療サービスの提供に努めます。
5. 高い医療技術を持った人間性豊かなスタッフを育成します。

社会医療法人神鋼記念会 神鋼記念病院

〒651-0072 神戸市中央区脇浜町 1-4-47
TEL:078-261-6711 (代表)
FAX:078-261-6726
URL: <https://shinkohp.jp>
発行責任者: 理事長 山本 正之
編集責任者: 神鋼記念病院広報委員長 松本 元

講演会などの
詳しい情報はこちらから!!

神鋼記念病院

<https://shinkohp.jp>



小松菜はハウス栽培が盛んで年中出回っていますが、旬は冬です。カロテンやビタミンC、カルシウム、鉄分を豊富に含み、たんぱく質と相性のいい野菜です。今回はひき肉と合わせてあんかけごはんにしてみました。忙しい年末年始ですが、簡単ながらもきちんと食べて身体を整えていい年を迎えましょう。

管理栄養士 高木 磨子

材料 (2人分)

ご飯	320g
豚ひき肉	120g
小松菜	100g
もやし	100g
にんじん	40g
まいたけ	40g
しょうが	10g
油	小さじ1
水溶き片栗粉	(片栗粉 小さじ3、 水 小さじ6)
水	300cc

【調味料】

しょうゆ	小さじ2
オイスターソース	小さじ2
酒	小さじ2
砂糖	小さじ1

栄養量

エネルギー	502kcal
タンパク質	23g
脂質	13.8g
塩分	1.4g

作り方

- 1 小松菜は根元を切り落とし、2~3cmの長さに切る。茎と葉を分けておく。しょうがは表面をよく水洗いをして、皮ごとすりおろす。人参は千切り(いちょう切りや半月切りでも可)、舞茸は食べやすい大きさに割いておく。調味料は全て計量して一つの器に入れて混ぜておく。
- 2 熱したフライパン(または厚手の鍋)に油を回し入れ、豚ひき肉とおろしたしょうがを一緒に炒める。
- 3 ひき肉の色が変わったら、小松菜の茎、にんじんを入れて3分ほど炒める。
- 4 その後、もやしと舞茸を加えて2分ほど炒めたら水300ccと混ぜ合わせておいた調味料を入れて4分ほど煮る。
- 5 小松菜の葉を加えてさらに1分ほど煮る。
- 6 一度火を止めて水溶き片栗粉を回し入れ、再び火をつけて全体にとろみがついたらご飯にかけて、出来上がり。